Revista Alergia México 2010;57(5):176-181

Caso clínico

# Neutropenia congénita grave

Wilmer Córdova Calderón,* Javier Pérez Rojas,* César Galván Calle,* Lizbeth Blancas Galicia**


## RESUMEN

La neutropenia congénita grave es una inmunodeficiencia primaria que se distingue por falta de maduración de los precursores de los neutrófilos en la médula ósea. El cuadro clínico se caracteriza por una marcada susceptibilidad a infecciones severas y recurrentes causadas por bacterias y hongos. Se comunica el caso de una niña con neutropenia congénita grave que a los cuatro días de vida sufrió absceso perineal, septicemia, absceso hepático, gingivitis y úlceras orales. La paciente fue hospitalizada en varias ocasiones debido a la severidad de los cuadros infecciosos. Los microorganismos aislados fueron *Pseudomonas aeruginosa*, *Staphylococcus hominis* y *Klebsiella* sp. Un aspirado de médula ósea mostró detención en la maduración de las formas mieloides, con lo cual se confirmó el diagnóstico de neutropenia congénita grave. Se le administró tratamiento con factor estimulante de colonias de granulocitos. Debe considerarse este padecimiento en los pacientes con neutropenia que sufren infecciones durante el primer mes de vida. El diagnóstico temprano y el tratamiento oportuno incrementan la supervivencia y la calidad de vida de estos pacientes.

**Palabras clave:** neutropenia, inmunodeficiencia primaria.


## ABSTRACT

Severe congenital neutropenia is a primary immunodeficiency; the lack of maturation of neutrophil precursor in bone marrow and severe neutropenia are the subjacent characteristics which explain a marked susceptibility to severe and recurrent infections; bacteria and fungi are the most common etiologic agents. We report the case of an infant with severe congenital neutropenia that began at 4 days from birth with perianal abscess infections, sepsis, liver abscess, gingivitis and oral ulcers; she required multiple hospitalizations because of the severity of the infections. Isolated agents were *Pseudomonas aeruginosa*, *Staphylococcus hominis* and *Klebsiella* sp. The bone marrow examination showed maturation arrest of myeloid forms, thus confirming the diagnosis of severe congenital neutropenia. Granulocyte colony-stimulating factor was started. The severe congenital neutropenia should be considered in patients with neutropenia and infections in the first month of life. Early diagnosis and treatment improve survival and quality of life of these patients.

**Key words:** neutropenia, primary immunodeficiency.

Los neutrófilos, conocidos también como granulocitos o leucocitos polimorfonucleares, son componentes del sistema inmunitario innato. Una de sus funciones es eliminar bacterias y hongos a través de proteasas, péptidos antimicrobianos y metabolitos reactivos del oxígeno. También participan en la respuesta inflamatoria y producen citocinas, eicosanoides y otras moléculas que intervienen en la señalización celular.[1]

La neutropenia se define como la cuenta de neutrófilos en sangre periférica menor de 1,500/mm$^3$. Se clasifica como: grave, cuando el número de neutrófilos es de 500/mm$^3$ o menos; crónica, si se observa en todos los hemogramas realizados en un lapso mínimo de tres meses; intermitente, si existen periodos de corrección espontáneos; cíclica, si se manifiesta periódicamente cada 21 días; y central, si disminuye la reserva medular de los neutrófilos, lo que se aprecia en el mielograma como una reducción de los estadios tardíos de la maduración (disminución de la proporción de neutrófilos maduros menor a 10%). Se dice que la neutropenia es


* Unidad de Inmunología del Hospital Guillermo Almenara Irigoyen, Lima, Perú.
** Unidad de Investigación en Inmunodeficiencias, Instituto Nacional de Pediatría, México, DF.

Correspondencia: Dra. Lizbeth Blancas Galicia. Instituto Nacional de Pediatría, piso 9, Torre de Investigación. Insurgentes Sur núm. 3700-C, colonia Insurgentes Cuicuilco, CP 04530, México, DF. Correo electrónico: lbg73_2000@yahoo.com

Recibido: agosto, 2010. Aceptado: septiembre, 2010.

Este artículo debe citarse como: Córdova-Calderón W, Pérez-Rojas J, Galván-Calle C, Blancas-Galicia L. Neutropenia congénita grave. Rev Alerg Mex 2010;57(5):176-181.

**www.nietoeditores.com.mx**

periférica cuando la maduración de los neutrófilos es normal en la médula ósea.[2]

La neutropenia induce susceptibilidad a las infecciones, que es leve si el número de neutrófilos excede a 1,000/mm$^3$; moderada si se encuentra entre 200 y 1,000/mm$^3$; y grave cuando es menor a 200/mm$^3$. Los sitios más propensos a infectarse son: la piel, las mucosas, las vías respiratorias altas y los pulmones. Las manifestaciones estomatológicas son casi constantes en los casos de neutropenia central grave y se manifiestan como gingivitis con periodontopatía concomitante con aftas. Los gérmenes aislados son bacterias y hongos. Prácticamente en todas las neutropenias la administración terapéutica de rhG-CSF (factor estimulante de colonias de granulocitos recombinante humano) aumenta el número de neutrófilos y elimina el riesgo infeccioso. En la neutropenia congénita, el esquema terapéutico es personalizado debido a que cada paciente responde de manera particular. Existen muy pocos casos resistentes a G-CSF; para ellos, se indica el trasplante de médula ósea.[2]

Para confirmar el carácter congénito de la neutropenia deben descartarse causas adquiridas (infecciosas, autoinmunitarias o malignas).

Entre las neutropenias congénitas se encuentran:

- Las vinculadas con un déficit funcional y cuantitativo de la línea linfocitaria.
- Las relacionadas con un síndrome con malformaciones o una anomalía metabólica bien definida. En ellas, la neutropenia es uno de los componentes de un síndrome complejo.
- Las congénitas o primarias. Este grupo se divide en dos: la neutropenia congénita grave, con neutrófilos permanentemente menores a 200/mm$^3$, y la neutropenia cíclica, que se distingue por una fluctuación periódica (ciclo de 16 a 28 días) del número de neutrófilos.[3]

A continuación se describe el caso clínico de una paciente con neutropenia persistente.

## CASO CLÍNICO

Se comunica el caso de una paciente de un año y seis meses de edad, sin antecedentes heredofamiliares de importancia ni consanguinidad. Su gestación transcurrió sin alteraciones y nació por parto eutócico en Lima, Perú, a las 40 semanas, con calificación Apgar de 8/9 y peso de 3,220 gramos; el cordón umbilical se le desprendió a los ocho días de nacida.

Comenzó su padecimiento actual a los cuatro días de vida extrauterina con fiebre de 38.4°C, úlceras orales, ictericia, celulitis perineal caracterizada por lesión ulcerativa y granulomatosa e isquemia en la región perineal. La biometría hemática arrojó los siguientes resultados: 7,130 leucocitos y 355 neutrófilos/mm$^3$ totales; el resto de los parámetros estuvo dentro de los límites normales. Se le hospitalizó e inició tratamiento con imipenem intravenoso durante 15 días, pero al no obtener mejoría se sustituyó por vancomicina y metronidazol durante 10 días. El hemocultivo fue positivo a *Pseudomonas aeruginosa*. Siete días después de su ingreso se le hizo limpieza quirúrgica de la úlcera perineal. Por persistir con neutropenia (Figura 1) y PCR elevada se agregó ciprofloxacino y amikacina. A los 45 días de vida, un frotis de sangre periférica mostró escasas células segmentadas, en tanto que el aspirado de médula ósea reveló detención de la maduración mieloide (células de estirpe mieloide, predominio de promielocitos, promonocitos, eosinófilos, mielocitos, interrupción de la maduración y linfocitos de aspecto maduro). Se administró rhG-CSF a dosis de 3 a 5 µg/kg/d, lo que aumentó la cuenta de neutrófilos a 1,700/mm$^3$, y se realizó exéresis del granuloma perineal. La paciente evolucionó de manera satisfactoria.

Se le hospitalizó por segunda vez a los cuatro meses de edad debido a gastroenteritis causada por *Klebsiella* sp. y se le dio tratamiento con ceftriaxona y amikacina. Durante su internamiento se le detectó hepatomegalia. En una ecografía abdominal se observó una colección heterogénea en la pared abdominal que afectaba la cápsula hepática; la TC abdominal reveló lesión de aspecto heterogéneo con áreas sólidas e hipodensas (Figura 2). Se sospechó inicialmente que se trataba de un hepatoblastoma. La alfa fetoproteína fue de 305 ng/mL (valor de referencia menor de 10 ng/mL). Ocho días después se hizo aspiración de la lesión hepática con aguja guiada, y se obtuvo secreción purulenta, cuyo análisis microscópico fue positivo para bacilos gramnegativos y negativo para células neoplásicas; el cultivo del catéter fue positivo para *Staphylococcus hominis*. Se le prescribió meropenem, vancomicina y metronidazol. Por los

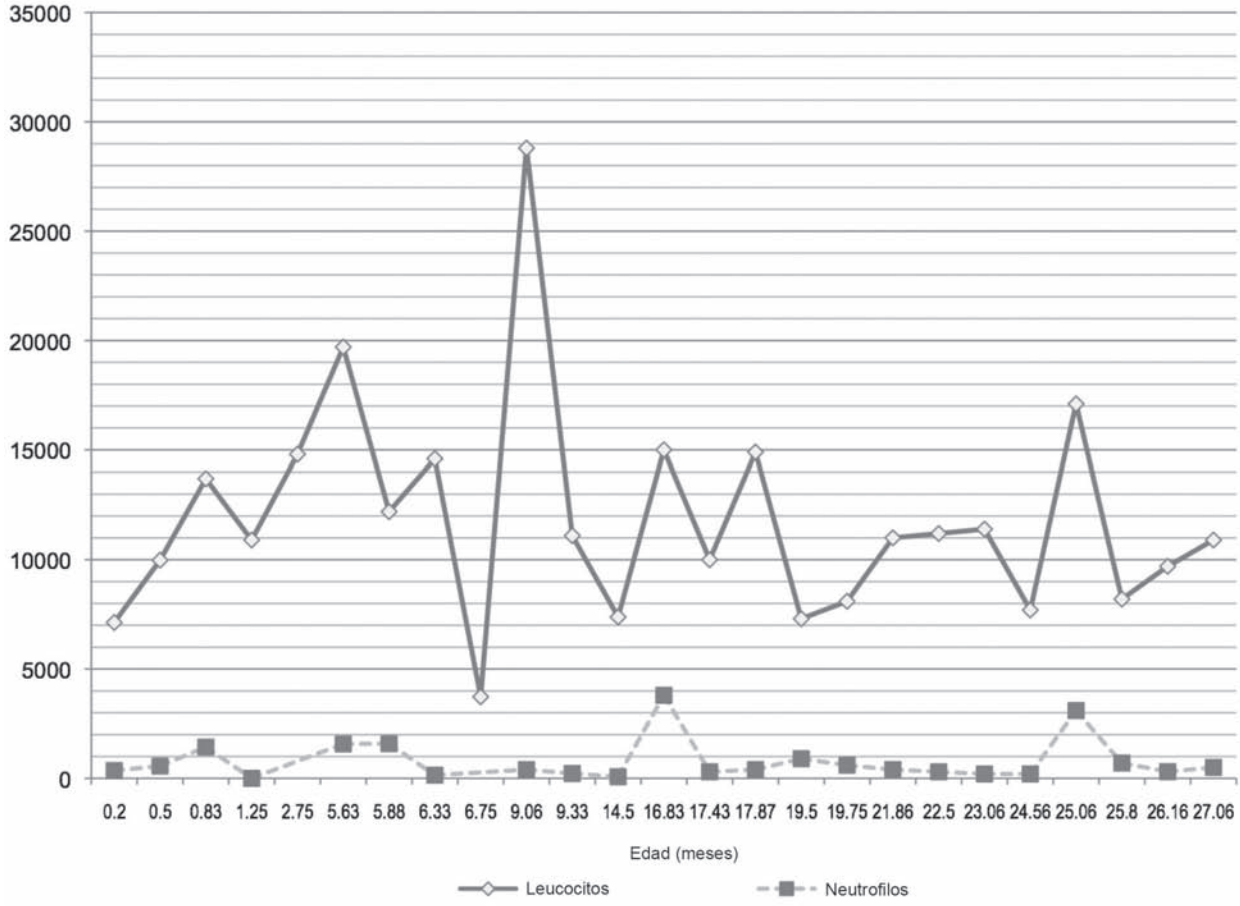


**Figura 1**. Cuenta absoluta en sangre periférica de leucocitos y neutrófilos.

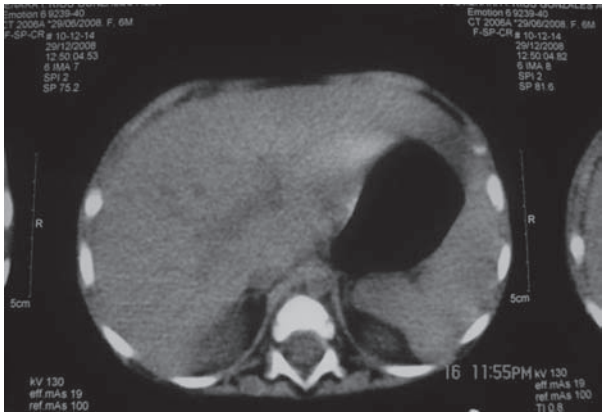

**Figura 2**. Imagen hipodensa correspondiente a absceso en el hígado en corte de TAC.

hallazgos previos se solicitó nuevamente medición de alfa fetoproteína, que resultó normal (<10 ng/mL), por lo que se descartó cualquier proceso neoplásico.

A los nueve meses de vida se le hospitalizó por tercera ocasión debido a fiebre, gingivitis, adenomegalias submaxilares y neutropenia. La TAC abdominal no mostró lesión hepática (Figura 3). Recibió tratamiento con ceftazidima, amikacina y clindamicina. Se continuó su manejo con rhG-FSC, pero no se incrementó el número de neutrófilos, por lo que se elevó la dosis a 10 µg/kg/día. Con excepción de la neutropenia, el resto de la evaluación fue normal. Debido a la respuesta terapéutica se estableció el diagnóstico de neutropenia congénita grave.

Al año y dos meses de edad, la hospitalizaron nuevamente durante seis días por fiebre persistente y

**Figura 3**. Imagen hipodensa correspondiente a absceso en el hígado en resolución en corte de TAC.

faringitis. Tuvo un tratamiento empírico con ceftazidima y amikacina, pero por la duración de la neutropenia grave se aumentó la dosis de rhG-FSC a 20 µg/kg/día, con lo cual evolucionó satisfactoriamente y fue dada de alta del hospital.

En la actualidad se le da seguimiento en la consulta externa y continúa su tratamiento con rhG-FSC (10 µg/kg/día, vía subcutánea) con neutrófilos en cifras adecuadas. Ha sufrido infecciones de las vías respiratorias altas y la piel, que se han aliviado con la administración ambulatoria de antibióticos. La determinación del defecto molecular aún está pendiente de efectuarse.

## DISCUSIÓN

El caso que se comunica inició en el primer mes de vida con una infección en la región perianal, úlceras orales, PCR elevada, neutropenia grave y hemocultivo positivo para *P. aeruginosa.* Se necesitaron varios esquemas de antibióticos, drenaje quirúrgico y aplicación de rhG-CSF para la remisión del cuadro infeccioso. Las otras hospitalizaciones se debieron a gastroenteritis por *Klebsiella* sp., absceso hepático por cocos gramnegativos, septicemia por *Staphylococcus hominis* y fiebre sin foco infeccioso.

La paciente sufrió los primeros días de vida neutropenia grave e infecciones severas. El diagnóstico de neutropenia congénita grave se fundamentó en la ausencia de afectación de otras líneas celulares hematológicas; no tenía síndrome con malformaciones ni alteraciones metabólicas concomitantes. La neutropenia era congénita, crónica (más de tres meses de evolución), grave (menos de 500 neutrófilos totales/mm$^3$) y central (detención en la maduración de los precursores mieloides en la médula ósea), y reaccionó favorablemente a la administración periódica de rhG-SCF. La evaluación de la inmunidad celular y humoral fue normal.

La neutropenia congénita grave se conoce también como síndrome de Kostmann, puesto que fue descrita por Rolf Kostmann en una familia sueca con infecciones y neutropenia en 1956.[4] En este padecimiento, la cifra de neutrófilos totales es menor a 200 mm$^3$ desde el primer día de nacimiento. El análisis del aspirado de la médula ósea es normocelular, con detención en la maduración de las formas mieloides (promielocito-mielocito).[5]

Las infecciones bacterianas graves afectan a 50% de los casos durante el primer mes de vida; los agentes causales más frecuentes forman parte de la flora normal, como *Staphylococcus aureus* y microorganismos gramnegativos. Los pacientes con neutropenia congénita grave no son más susceptibles a infecciones por virus, bacterias o parásitos. Las infecciones fúngicas son raras, y casi siempre son ocasionadas por la administración prolongada de antibióticos.[6,7]

La onfalitis manifiesta poco después del nacimiento puede ser el primer signo, además de diarrea, neumonía, abscesos hepáticos, pulmonares y del tejido subcutáneo que no responden al tratamiento en el primer año de vida. Otros signos descritos son fiebre e inflamación orofaríngea con úlceras bucales y gingivitis, sinusitis, faringitis y adenopatía cervical. En 20% de los pacientes se ha descrito esplenomegalia.[6]

La neutropenia congénita grave se considera un síndrome preleucémico. En el curso de la enfermedad, algunos pacientes sufren síndrome mielodisplásico o leucemia mieloide aguda. Estas complicaciones se han relacionado con una mutación adquirida en el gen *GCSF3R* (factor estimulante de colonias de granulocitos).[8] Este defecto-mutación se detecta en 80% de las personas con neutropenia congénita grave que padecen leucemia mieloide aguda.[7]

La neutropenia congénita grave puede provocar la muerte si no se trata. En la actualidad, el tratamiento consiste en la administración de antibióticos de amplio espectro, rhG-CSF y trasplante de médula ósea. El

rhG-CSF incrementa la cuenta de neutrófilos y previene las infecciones en 90% de los casos, con lo que la supervivencia y la calidad de vida son mayores. La dosis habitual del factor estimulante de colonias es de 3 a 5 µg/kg/día; sin embargo, algunos pacientes requieren dosis superiores (más de 8 µg/kg/día). En los casos que no responden a rhG-CSF se debe descartar falta de apego terapéutico, síndrome mielodisplásico o leucemia mieloblástica aguda.[9,10] La administración crónica y las dosis mayores a 8 µg/kg/día de rhG-CSF se han vinculado con el síndrome mielodisplásico y con leucemia aguda mieloide, por lo que se recomienda hacer cada año el análisis citogenético y el estudio molecular de la médula ósea de los pacientes tratados.[7,11] Si el sujeto necesita dosis altas de rhG-CSF o no responde al tratamiento, debe considerarse el trasplante de médula ósea.[12] En general, el éxito del trasplante en la neutropenia congénita grave se fundamenta en la elección de un donador compatible, la ausencia de leucemia mieloblástica aguda y la buena condición física.[13]

En la neutropenia congénita grave se han descrito patrones de herencia autosómico dominante y autosómico recesivo.[10] Se han reportado diversas mutaciones en genes como *ELANE*, *HAX1*, *GFI1*, *WAS*, *CSF3R* y *G6PC3*, lo que refleja la heterogeneidad de este síndrome; sin embargo, dichas mutaciones sólo se encuentran en 60% de los casos; en el resto de los pacientes existen defectos moleculares aún desconocidos. Entre 50 y 80% de los sujetos con patrón autosómico dominante tienen mutación en el gen *ELANE*, el cual codifica para la elastasa de neutrófilos, cuya función es la de unirse a las bacterias y lisarlas.[13] En los individuos con patrón autosómico recesivo se ha detectado mutación en el gen *HAX1* que codifica para la proteína HS1, la cual participa en la apoptosis de los neutrófilos. La mutación en *HAX1* es responsable del fenotipo clínico del síndrome de Kostman, algunos de estos individuos, además de la neutropenia, tienen alteraciones neurológicas que van desde retraso psicomotor leve a epilepsia de difícil control.[7,14,15]

La neutropenia congénita grave puede ser parte de un complejo sindromático como Shwchman-Diamon, Wiskott-Aldrich, Chediak-Higashi, disqueratosis congénita, síndrome de Griscelli y enfermedad de almacenamiento de glucógeno 1b.[16]

## CONCLUSIÓN

La neutropenia congénita grave es una inmunodeficiencia primaria que debe investigarse en el diagnóstico diferencial de niños con neutropenia e infecciones durante el primer año de vida. El diagnóstico es fundamentalmente clínico, sustentado en la historia clínica y la biometría hemática. El diagnóstico temprano realizado por médicos de primer contacto permite iniciar el tratamiento oportuno e incrementar la supervivencia y la calidad de vida de los pacientes. La primera indicación terapéutica eficaz contra la neutropenia congénita grave es el rhG-CSF. El trasplante de médula ósea es otra opción de tratamiento cuando fracasa la administración del estimulante de colonias.

### REFERENCIAS


1. Horwitz MS, Duan Z, Korkmaz B, Lee HH, et al. Neutrophil elastase in cyclic and severe congenital neutropenia. Blood 2007;109(5):1817-1824.
2. Donadieu J, Beaupain B, Bellanne-Chantelot C. Granulopoeisis and leukemogenesis: lessons from congenital neutropenia. Med Sci (Paris) 2008;24(3):284-289.
3. Mamishi S, Esfahani SA, Parvaneh N, Diestelhorst J, Rezaei N. Severe congenital neutropenia in 2 siblings of consanguineous parents. The role of HAX1 deficiency. J Investig Allergol Clin Immunol 2009;19(6):500-503.
4. Newburger PE. Disorders of neutrophil number and function. Hematology [Am Soc Hematol Educ Program] 2006:104-110.
5. Donadieu J. Evaluation of neutropenia in children. Arch Pediatr 2003;10(Suppl 4):521s-523s.
6. Boxer LA. Severe congenital neutropenia: genetics and pathogenesis. Trans Am Clin Climatol Assoc 2006;117:13-31.
7. Klein C. Congenital neutropenia. Hematology [Am Soc Hematol Educ Program] 2009:344-350.
8. Schaffer AA, Klein C. Genetic heterogeneity in severe congenital neutropenia: how many aberrant pathways can kill a neutrophil? Curr Opin Allergy Clin Immunol 2007;7(6):481-494.
9. Dale DC, Link DC. The many causes of severe congenital neutropenia. N Engl J Med 2009;360(1):3-5.
10. Zeidler C, Germeshausen M, Klein C, Welte K. Clinical implications of ELA2-, HAX1-, and G-CSF-receptor (CSF3R) mutations in severe congenital neutropenia. Br J Haematol 2009;144(4):459-467.
11. Berliner N, Horwitz M, Loughran TP. Congenital and acquired neutropenia. Hematology [Am Soc Hematol Educ Program] 2004:63-79.

12. Ferry C, Ouachee M, Leblanc T, Michel G, et al. Hematopoietic stem cell transplantation in severe congenital neutropenia: experience of the French SCN register. Bone Marrow Transplant 2005;35(1):45-50.
13. Dale DC, Bolyard AA, Schwinzer BG, Pracht G, et al. The Severe Chronic Neutropenia International Registry: 10-Year Follow-up Report. Support Canc Ther 2006;3(4):220-231.
14. Germeshausen M, Zeidler C, Stuhrmann M, Lanciotti M, et al. Digenic mutations in severe congenital neutropenia. Haematologica 2010;95(7):1207-1210.
15. Berliner N. Lessons from congenital neutropenia: 50 years of progress in understanding myelopoiesis. Blood 2008;111(12):5427-5432.
16. Stein SM, Dale DC. Molecular basis and therapy of disorders associated with chronic neutropenia. Curr Allergy Asthma Rep 2003;3(5):385-388.