Revista ADM /NOVIEMBRE-DICIEMBRE 2010/VOL .LXVII. No.6. pp. 296-303

Postes roscados flexibles.

Flexi flange posts.

Dr. José de Jesús Cedillo Valencia.
Maestro del Postgrado de Prótesis Bucal Fija y Removible.
Universidad Autónoma de Ciudad Juárez.

Recibido: Septiembre de 2010.
Aceptado para publicación: Octubre de 2010

Resumen

El éxito de la terapia endodóntica es atribuible no solo a la calidad del tratamiento de conductos, sino también a la calidad y estabilidad de la restauración posendodóntica. Luego de realizado el tratamiento de conductos, se debe restablecer el diente como un miembro permanente, funcional y estético del sistema masticatorio. Si la restauración es inapropiada, puede predisponer al fracaso, no sólo del tratamiento de conductos, sino del caso en sí.
La literatura está repleta de técnicas y sistemas de pernos intrarradiculares. Sin embargo, diferentes estudios antagonizan con los lineamientos del diseño de un perno intrarradicular ideal y eficiente. Ningún tipo de perno se ajusta a todas las situaciones clínicas y el amplio número de elementos que los caracteriza, complica el proceso de selección. Los pernos roscados activos, su principal desventaja es la fractura vertical del diente, después de su colocación, pero también están indicados en raíces cortas. En este artículo se describirá un poste activo roscado hueco o flexible, con el fin de minimizar su stress en el conducto.
Palabras clave: *poste, tensión, retención, activo, fractura.*

Abstract

The success of root canal therapy is not achieved through good endodontic treatment alone, but also depends on the quality and stability of the post-endodontic restoration. After a root canal is performed, the tooth must be re-established as a functional, esthetic and permanent component of the masticatory system. If the restoration is inadequate, it can lead to a failure of not only the root canal treatment itself, but indeed of the entire case.
Whilst there is a great deal of literature that deals with intra-radicular post techniques and systems, a number of these studies disagree as to what constitutes the ideal and most effective design for a post-endodontic restoration. No post can be applied to every case, and the great variety of posts available makes it all the more difficult to choose the ideal option for each. The main disadvantage of active threaded posts are the vertical fractures caused in the tooth once they are in place, yet at the same time, they are the ideal choice for short-rooted teeth. In this article, we describe a flexible or hollow active threaded post that reduces stress within the canal.
Key words: *post, stress, retention, active, fracture.*

Introducción

Sivers y Johnson[1]: describen como consideraciones protésicas y en el marco del diagnóstico y planificación terapéutica de la restauración de dientes tratados endodónticamente, que el diseño de la restauración de dichos dientes, depende primordialmente de la cantidad de estructura dentaria remanente. Otros elementos son: el tipo de diente, su morfología y ubicación en el arco, las fuerzas protésicas y oclusales en él aplicadas y su apoyo periodontal. Dada la interrelación de estos factores, cada caso es particular, que exige un método individualizado en la planificación terapéutica y ninguna técnica es aplicable a toda situación anatómica.
Jacobi y Shillingburg[2]: aseguran que la morfología radicular es la que determina la forma del perno a utilizar, en cuanto a que sea cónico o paralelo. Los pernos deben ajustarse de manera pasiva, sin enroscarlos de manera activa, a menos que se necesite de retención máxima.
La espiga colada fue perdiendo terreno ante los postes prefabricados, ya que se comprobó en numerosos casos, que provocaban fractura vertical de la raíz[3]; además la microfiltración,

que podría ocurrir durante el periodo de espera, por los días que transcurren entre la toma de impresión y la colocación del poste colado, lo que podría producir contaminación dentro del conducto radicular.

Los postes prefabricados son típicamente hechos de acero inoxidable, de aleación de níquel-cromo o aleación de titanio. Estos son muy rígidos, con la excepción de los de aleación de titanio, que son muy fuertes y que además ofrecen poca resistencia a las fuerzas rotacionales. Pueden ser pasivos cónicos, pasivos paralelos y activos[4]. También se han dividido combinando variables de formas cónicas o paralelas, con superficies: dentadas, roscadas o acanaladas; entre ellos: el paralelo dentado y el paralelo roscado, se consideran los sistemas más retentivos[5, 6,7].

Así, aparecieron en el mercado los postes pasivos, primero los de metal y luego los de diferentes fibras, los cuales deben ser cementados con resina[8]. En un estudio de investigación sobre postes de titanio y de fibra de vidrio, no se encontró diferencia en el comportamiento clínico de estos aditamentos[9]. Según Robbins[10], los pernos activos son aquellos que engranan en el espacio del conducto. Existen varios tipos de pernos activos, incluyendo aquellos que requieren una rosca, pernos autorroscados, pernos de punta bífida y pernos híbridos los cuales poseen características activas y pasivas.

Se ha observado que los pernos prefabricados enroscados fracturan las raíces[11], siendo determinante la forma de la punta del poste en la distribución de las fuerzas en las paredes del conducto; esto lo descubrió Cailleteau[12] al analizar diferentes postes y materiales.

El mayor interés acerca de los pernos activos ha sido su potencial de fractura vertical del diente durante su colocación. Es por ello que se recomienda que el perno no deba alcanzar su punto más profundo cuando se coloca finalmente. Después de colocar por completo un perno activo, éste se debe desatornillar un cuarto de vuelta con el fin de disminuir el estrés resultante en la raíz.

Los pernos activos en general, son los que producen mayores tensiones dentro de la raíz, sobre todo si quedan completamente enroscados dentro de ella,[13,14,15,16,17,18,19,20,21,22,23,24,25]. Sin embargo, son menos dañinos en dientes con raíces cortas, por lo tanto, los pernos activos podrían estar indicados con precaución, cuando se tiene una longitud del conducto insuficiente para una adecuada retención de un perno pasivo, tal podría ser el caso de dientes cortos y conductos obstruidos con instrumentos rotos o pernos[26].

Postes roscados flexibles.

En este artículo se describirán las características principales de este tipo de postes prefabricados, encontrándose disponibles en el mercado con el nombre de Flexi Flange®, de la compañía EDS Essential Dental Systems (Fotografía 1).

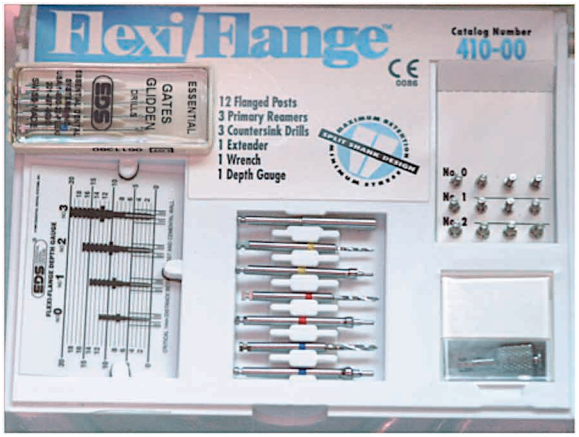

Fotografia 1. Sistema Flexi Flange.

Es un poste prefabricado, el metal viene en presentación de acero inoxidable y titanio, es roscable y hueco en el centro. Su principal ventaja en relación a los postes activos es la de prevenir fracturas internas del conducto. También tiene canales horizontales y verticales para retención del muñón, por lo cual el material del núcleo puede ser ionómero de vidrio, ionómero de vidrio modificado con resina o resina de macrorrelleno; tiene además un tope que asienta en la entrada del conducto para disipar las fuerzas oclusales.

Viene en cuatro tamaños, para reconstruir tanto dientes anteriores como posteriores. Los tamaños son: 1.07 mm. amarillo, 1.40 mm. rojo, 1.65 mm. azul y 1.90 mm. verde. (Fotografía 2). Asimismo el estuche de introducción trae sus fresas de desobturación del conducto, de acuerdo al tamaño del poste y las fresas para el asentamiento del poste en el muñón. Las fresas Gates Glidden se emplean de inicio para retirar la gutapercha y trae una plantilla de selección del poste.

Fotografia 2. Poste con forma de raíz y con rosca flexible.

Las indicaciones primordiales de este sistema de postes son las siguientes: reconstrucción de dientes anteriores y posteriores:

- Cuando existen fuerzas oclusales excesivas
- Falta de dentina coronal.
- Instrumentos fracturados dentro de los conductos.
- Raíces cortas.
- Cuando se requiere máxima retención con mínimo stress en la dentina del conducto.

Este tipo de postes ofrece alta retención en la raíz, distribución superior del stress tanto en la inserción como en la función y alta resistencia a la fatiga del metal[27]. El diseño incluye, una primer parte de paredes paralelas para máxima retención, así como la parte final en forma de raíz para dar un asentamiento profundo y evitar el riesgo de fractura.[28] La experiencia clínica sugiere, sobre todo cuando no existe dentina en la corona del muñón, que el tope coronal distribuye las fuerzas de la oclusión. Por último, presenta un canal interno longitudinal, con el objeto de aliviar la presión hidrostática en la cementación.[29]

Caso clínico.

Se presenta en la consulta un paciente femenino de 45 años de edad, que recibió un golpe en los incisivos centrales superiores, los cuales ya tenían dos coronas de porcelana libres de metal, que el autor habría colocado anteriormente; en el 21 se había colocado un poste de fibra de vidrio, que se fracturó con la corona

Fotografia 3. Vista preoperatoria del traumatismo.

Fotografía 4. Aspecto clínico del traumatismo.

Fotografía 5. Colocación y rebasado de los provisionales.

y en el 11 únicamente se desplazó la corona (Fotografías 3 y 4).

En las radiografías puedes observarse la longitud de las raíces, que son muy cortas, de manera que en el diente 21 el tratamiento de elección es el implante. La paciente sugiere alargar la vida al incisivo central por más tiempo y posteriormente tal vez optar por el implante, ya que se va de la ciudad y no quisiera dejar el tratamiento a la mitad del mismo, por la razón de no conocer a ningún Dentista en el lugar que va a residir. Ya estando establecida en su residencia, buscará la opción de la colocación de un implante, pero quisiera que sus coronas duraran el tiempo suficiente para tomar una decisión.

Por lo tanto el tratamiento que se le ofreció al paciente fue endodoncia en el 11, retratamiento de endodoncia en el 21 con la colocación de poste y alargamiento de corona en los centrales. De acuerdo a las condiciones del incisivo central, el cual tiene una raíz corta, requiriéndose un poste de máximo anclaje para lograr retención. Se seleccionó un poste Flexi Flange®, ya que es la principal indicación.

Se colocaron los provisionales, refiriéndose con el endodoncista para realizar el tratamiento necesario para los dos centrales y luego con el Periodoncista, para hacer el alargamiento de corona

en ambos centrales, se rebasan los provisionales (Fotografía 5) y se le toma una impresión al paciente con el diente fracturado, realizando en el laboratorio el encerado del muñón, para que al momento de hacer el núcleo de resina, quede contorneado y acorde al espacio necesario tanto en vestibular, como en palatino e incisal, sin realizar ningún desgaste, ni aumento de la resina de reconstrucción. Esto ahorrará tiempo

Fotografía 6. Encerado y duplicado del muñón.

y sobre todo el diente quedará en el eje axial necesario (Fotografía 6).

Después, al encerado se le tomó una impresión con alginato, se le vertió yeso blanco para fabricar un acetato en .020, que va a servir de llave al momento de colocar el núcleo de reconstrucción.

En este momento la paciente está lista para elaborar su poste. Se realizó el aislamiento del campo operatorio con Optra Gate® de la compañía Ivoclar Vivadent, que sirve para realizar aislamiento relativo, retraer los labios y al mismo tiempo, al reconstruir el muñón, sirve para checar que el espacio en la oclusión sea el adecuado.

Se prepara la fresa para desobturar que viene en el estuche; para este incisivo central se eligió el color azul, el cual tiene un diámetro de 1.65 mm. (Fotografía 7), se retira la gutapercha dejando un remanente de 4 a 5 mm. aproximadamente[30]; en este diente en especial que tiene una raíz corta, debe dejarse la obturación a nivel del ápice al mínimo requerido, para colocar un poste lo más largo posible y que sea más retentivo. Enseguida se cambia la fresa, eligiendo el instrumento rotatorio con el que se va a formar la base para recibir el tope del poste, que ayudará a distribuir las fuerzas de la masticación al momento de trabajar el diente; siendo del mismo color y diámetro (Fotografía 8). Debe asegurarse que el tope de la fresa forme esa base que va a recibir el tope del poste. Después se va colocando el poste y roscando con el aditamento que trae el sistema, con el fin de poder manipular el poste y darle las vueltas necesarias. Es recomendable en este paso, no forzar al ir colocando el poste; si existiera mucha presión se recomienda bajar un número

Fotografía 7. Desobturación del conducto.

Fotografía 8. Formando la base de entrada para el poste.

Figura 9. Asentando el poste.

más de diámetro del poste; y así evitar fracturar la raíz (Fotografía 9).
En este paso, si se observa que el poste ya no avanza, se puede modificar la punta con una fresa de diamante de alta velocidad, preferentemente con agua (Fotografía 10), hasta observar que llegó a la longitud deseada y que el tope del muñón del poste está asentando en la dentina cervical. También en este paso está indicado, que si se observa que hay demasiada presión al ajustar el poste, se puede darle un cuarto

Fotografía 10. Si es necesario, se modifica la punta del poste.

Fotografía 11. Asentando el poste.

de vuelta en contra de las manecillas del reloj y ahí ser cementarlo (Fotografía 11).
En esta radiografía se puede observar el hueco del poste, que se está activando únicamente en su parte más apical; de esta manera se evita presionarlo demasiado y provocar algún daño en la dentina. Después de este paso, ya está listo el poste para llevar a cabo la cementación.
La técnica de elección de cementación para este poste fue la de grabado total. Después del fresado y las pruebas de asentamiento del poste, se lava el conducto con agua destilada y ultrasonido, posteriormente se retira el agua, dejando la dentina húmeda y grabando la dentina con ácido fosfórico al 32% por 10 segundos. Se retira el ácido con agua destilada y se seca sin deshidratar. Luego se desinfectan los tejidos duros con digluconato de clorexhidina al 2% (Consepsis® de Ultradent), se retira el desinfectante con agua destilada, dejándose la dentina húmeda. A continuación se coloca un humectante, con la finalidad de humedecer la dentina e ir promoviendo la adhesión. En este caso se utilizó el Aqua-prep® de Bisco (Fotografía 12) que contiene Hidroxietilimetacrilato (HEMA) y desprende flúor; se lleva al conducto

Figura 12. Colocación del humectante.

con un aplicador especial para canales que es el microbrush X®.
Después de esto se seco gentilmente. Se elige un adhesivo dual para asegurar una completa polimerización en el conducto, activándolo en su parte más externa con luz halógena y por sus cadenas de polimerización, se endurece el adhesivo hasta la parte final de la desobturación del conducto; se utiliza un adhesivo de quinta generación, el Prime and Bond NT® con activador (Dentsply), se colocan dos capas consecutivas de adhesivo con el microbrush X® asegurando que todas las paredes del conducto están bien impregnadas del adhesivo. Lo mismo se hace con la dentina de la cámara pulpar.
En este paso, debemos estar seguros que no queden charcos de adhesivo en la parte final de la desobturación, ya que el poste no llegará a su lugar: luego se polimeriza con una lámpara convencional de cuarzo tungsteno halógeno por 20 segundos.
Después de llevar a cabo la adhesión, se coloca el cemento, que debe ser de autocurado o dual, con suficiente fluidez y radiopaco. El cemento que se eligió para este poste es el Post Cement Hi-X (Bisco), el cual es muy fluido y con buena radiopacidad; es autocurable y endurece a los 5 minutos, lo cual da buen tiempo de trabajo.

Fotografía 13. Colocación del cemento.

Para hacer llegar el cemento a su lugar se utiliza un léntulo (Fotografía 13).
Una vez habiendo colocado el cemento en el conducto se impregna el poste de resina de cementación y se lleva al conducto, se sujeta tres

Fotografía 14. Cementando el poste.

minutos para que no se mueva y desaloje de su lugar (Fotografía14).
Antes de su endurecimiento final, se retira el excedente de resina de cementación, para que dé espacio para la resina de reconstrucción (Fotografía 15); en este caso se utilizó el Light Core® (Bisco), ya que está clasificado dentro de las resinas de macrorrelleno, su principal característica es la dureza y además es fotocurable; en este momento ya está listo tanto el muñón como el poste para recibir la resina. A la matriz de acetato que ya se había preformado, se le coloca separador en su parte interna, llenándola toda con la resina de Macrorrelleno. Se lleva a su lugar con las guías de los dientes adyacentes, manteniéndola en su lugar y polimerizándola

Figura 15. Poste cementado.

por cuarenta segundos (Fotografía 16).
Se retira la matriz y se eliminan los pequeños excedentes con fresa de diamante troncocónica larga de punta redondeada y está listo el muñón y el poste cementado. Se revisa que exista espacio suficiente en la cara palatina, vestibular e incisal, aunque como se enceró el muñón previamente, ya no hay necesidad de hacer ajustes

Figura 16. Coloco la matriz con la resina.

Fotografía 17. Poste y núcleo terminados.

y si se tuvieran que hacer serán mínimos (Fotografía 17).
Después del terminado toma la radiografía para observar el ajuste del poste, el sellado y la continuidad del poste con el muñón. Si todo se encuentra de manera favorable (Fotografía

Fotografía 18. Radiografía con el poste cementado.

18) se toma la impresión y se cementan las dos coronas.
En este caso se colocaron dos coronas Captek® realizando la cementación con resina autoadhe-

Fotografía 19. Coronas Captek cementadas.

siva, poniendo a consideración de los lectores el caso terminado (Fotografía 19).

Discusión

De acuerdo a las investigaciones y a la experiencia clínica, los postes prefabricados, los postes de titanio y de acero inoxidable son los menos indicados, ya que su módulo de elasticidad es el menos adecuado para la dentina. Los postes de fibra de vidrio y de carbono son los de primera elección, pero con estos postes hay muchos casos que no podremos resolver, razón por la cual en la restauración postendodóntica, debemos de tener en cuenta distintos sistemas de postes prefabricados e inclusive los postes vaciados, ya que cada restauración después de la Endodoncia se tratará con técnicas distintas y de acuerdo al caso, se seleccionará el sistema.

Conclusión

Los postes roscados activos están indicados en situaciones clínicas especiales, ya que aumentan su retención, tres veces más que los convencionales. Si se tuviera que elegir un poste roscado es una buena selección escoger el Flexi Flange, ya que es el menos traumático a la dentina, ya que es roscable, pero huecos en el centro, lo que le da una gran flexibilidad.

Bibliografía

1.- Sivers JE, Johnson WT. Restauración de dientes con tratamiento endodóntico. Clínicas Odontológicas de Norteamérica 1992;3:647-65.
2.- Jacobi R, Shillinburg HT. Pernos, tornillos y otros dispositivos de retención en dientes posteriores. Clínicas Odontológicas de Norteamérica 1993;3:357-83.
3.- Donald, H.L. Jeansonne, B.G., Gardiner D. M. y Sarkar, N.K. Influence of dentinal adhesives and prefabricated post on fracture resistance of silver amalgam cores. J Prosth Dent, 1997; 77(1): 17-22.
4.- Schwartz RS, Robbins JW (2004). Post placement and restoration of endodontically treated teeth: A literatura review. JOE; 2004; 30: 289 - 301.
5.- Deutsch A, Musikant BL, Cavallari J, Lepley JB. Prefabricated dowels: A literature review. Journal of Prosthetic Dentistry 1983;49(2):498-503.
6.- Jacobi R, Shillinburg HT. Pernos, tornillos y otros dispositivos de retención en dientes posteriores. Clínicas Odontológicas de Norteamérica 1993;3:357-83.
7.- Weine FS, Wax AH, Wenckus CS. Retrospective study of tapered, smooth post systems in placed for 10 years or more. Journal of Endodontics 1991;17(6):293-7.
8.- Ferrari, M., Vichi, A. Y García-Godoy, F. Clinical evaluation of fiber reinforced epoxy resin posts and cast post and cores. Am J Dent 2000; 13: 15B-18B.
9.- Naumann, M., Sterzenbac, G., Franke, A. y Dietrich, T. Randomized controlled clinical pilot trial of titanium vs. glass fiber prefabricated posts: preliminary results after up to 3 years. Int J Prosthodont, 2007: 20(5); 499-503.
10.- Robbins JW. Restauración de Dientes Tratados Endodónticamente.

En: Schawrt R, Summit J y Robbins W, editores. Fundamentos en Odontología Operatoria. Colombia: D´Vinni Editorial Ltda; 1999. p. 321-36.
11.- Kahn F., "Comparison of fatigue for three prefabricated threaded post system" Prosthet Dent 1996:75 148-153.
12.- Cailleteau J. et. al. A Comparison of intracanal Stresses in a Post-Restored Tooth "Utilizing The finite Element Method" JOE 1992; 18: 540-544.
13.- Caputo AA, Standlee J. Pin and Post &endash; Why, When and How. Dental Clinics of North America 1976;20(2):299-311.
14.- Deutsch A, Musikant BL, Cavallari J, Lepley JB. Prefabricated dowels: A literature review. Journal of Prosthetic Dentistry 1983;49(2):498-503.
15.- Holmes DC, Díaz-Arnold AM. Influence of post dimension on stress distribution in dentin. Journal of Prosthetic Dentistry 1996;75:140-7.
16.- Hudis SI, Goldstein GR. Restoration of endodontically treated teeth: A review of literature. Journal of Prosthetic Dentistry 1986;55(1):34-3.
17.- Jacobi R, Shillinburg HT. Pernos, tornillos y otros dispositivos de retención en dientes posteriores. Clínicas Odontológicas de Norteamérica 1993;3:357-83.
18.- Purton DG, Chandler NP, Love RM. Rigidity and retention of root canal post. British Dental Journal 1998;184(6):294-6.
19.- Sivers JE, Johnson WT. Restauración de dientes con tratamiento endodóntico. Clínicas Odontológicas de Norteamérica 1992;3:647-65.
20.- Smith CT, Schuman NJ, Wasson W. Criterios para la evaluación de sistemas de muñón y poste prefabricados: Guía para el odontólogo restaurador. Quintessence (ed. esp.) 1999;12(10):636-43.
21.- Sorensen JA, Martinoff JT. Clinically significant factors in dowel desing. Journal of Prosthetic Dentistry 1984;52(1):28-35.
22.- Stockton LW. Factors affecting retention of post system: A literature review. Journal of Prosthetic Dentistry 1999;81:380-5.
23.- Weine FS, Wax AH, Wenckus CS. Retrospective study of tapered, smooth post systems in placed for 10 years or more. Journal of Endodontics 1991;17(6):293-7.
24.- Ziebert GJ. Restauración de dientes tratados endodónticamente. En: Malone WFP y Koth DL, editores. Tylman´s: Teoría y práctica en prostodoncia fija. 8va. ed. Caracas: Actualidades Médico Odontológicas Latinoamericana; 1993.p. 407-16.
25.- Zmener O. Adaptation of threated dowels to dentin. Journal of Prosthetic Dentistry 1980;43(5):530-5.
26.- Robbins JW. Restauración de Dientes Tratados Endodónticamente. En: Schawrt R, Summit J y Robbins W, editores. Fundamentos en Odontología. Operatoria. Colombia: D´Vinni Editorial Ltda; 1999. p. 321-36.
27.- Cohen BI, Musikant BL, Deutsch AS. Clinical usage of the Flexi-Flange post system. Dental News 1995; 2(3):33-36.
28.- Cohen BI, Musikant BL, Deutsch AS. Comparison of the photoelastic stress for a split-shank threaded post versus a threaded post. J Prosthodont. 1994; 3(1):53-5.
29.- Wilson NH, Setcos JC, Dummer PM, Gorman DG, Hopwood WA, Saunders WP, Hughlock RJ, Hunter MJ. A split-shank prefabricated post system: a critical multidisciplinary review. Quintessence Int. 1997; 28(11):737-43.
30.- Stockton LW. Factors affecting retention of post system: A literature review. Journal of Prosthetic Dentistry 1999;81:380-5.

Correspondencia
Dr. José de Jesús Cedillo Valencia.
Coyoacan # 2790
C. P. 32300
Col. Margaritas
Cd. Juárez, Chihuahua.
drcedillo@prodigy.net.mx