# Hemangioma cavernoso de páncreas, reporte de caso y revisión de la literatura

## *Cavernous hemangioma of pancreas, case report and revision of literature*

Rico-Morlán FJL[1], Martínez-Macías R[1], Díaz-Rodríguez L[1], De la Garza-Navarro M[1], Barra-Martínez R[1], Santiago-Vázquez RY[2]


### Resumen

***Introducción:*** Los tumores no epiteliales del páncreas, tanto benignos como malignos corresponden de 1 a 2% de todos los que lo afectan. Este tipo de tumores, generalmente son diagnosticados en forma fortuita durante laparotomías de urgencia.
***Reporte de caso:*** Masculino de 59 años con cuadro clínico de cinco años con dolor abdominal, acompañado de náusea y vómito en múltiples ocasiones. Masa localizada en cuadrante superior derecho. Se realiza laparotomía exploradora con toma de biopsia de tumor retroperitoneal (RP) con reporte histopatológico (RHP): liposarcoma, es enviado a la unidad, se solicita TAC: lesión neoplásica de retroperitoneo de 12 x 10 x 13 cm con infiltración a pared duodenal, se solicita endoscopia: tumoración en primera porción de duodeno biopsia RHP: duodenitis crónica. Posteriormente, presenta hematemesis, por lo cual se somete a LAPE realizándosele ligadura de arteria gastroduodenal, se toma biopsia RHP: hemangioma cavernoso pancreático.
***Discusión:*** Desde 1961, sólo se han publicado 11 casos de hemangioma pancreático; la mayor parte de ellos, han sido reportados como masa abdominal palpable, o bien, con sangrado de tubo digestivo como en nuestro

### Abstract

***Introduction:*** *The nonepithelial tumors of the pancreas, either benign or malignant correspond only of 1-2% of all pancreatic tumors. This type of tumor is generally diagnosed in fortuitous forms via emergency laparotomy.*
***Case report:*** *A 59 years old male with a clinical history of a 5 years long abdominal pain accompanied by frequent nausea and vomiting, and a mass located in the right upper quadrant; is underwent to laparotomy and histopathology report: retroperitoneal liposarcoma. TAC report: retroperitoneal neoplastic injury, 12x10x13 cm, with infiltration to duodenal wall, endoscope report: duodenal tumoration in the first portion. Biopsy report: chronic duodenitis. Eventually, the patient presents bleeding from upper digestive tract. The gastroduodenal artery was linked and the biopsy reported cavernous hemangioma of pancreas.*
***Discussion:*** *Only 11 cases of cavernous hemangioma of pancreas had been reported since 1961. Most of cases reported in literature are described as tactile abdominal mass or bleeding. Histological cavernous hemangiomas are made up of conglomerates of blood vessels of thin walls with spaces widely separated by little estroma of conective weave.*


***Key words:*** *pancreatic hemangioma, pancreatic tumor, abdominal mass.*

1 Servicio de Tumores Mixtos, Unidad de Oncología, Hospital General de México O.D. 2 Servicio de Anestesiología Pediátrica, Instituto Nacional de Pediatría.

*Correspondencia:* Dr. Fabio Rico Morlán. Hospital General de México. Tel: 5518852281. *Correo electrónico:* fabiorico@hotmail.com

caso. Histológicamente los hemangiomas cavernosos son compuestos por: conglomerados de vasos sanguíneos de paredes delgadas con amplios espacios separados por escaso estroma de tejido conectivo.

***Palabras clave:*** hemangioma pancreático, tumores pancreáticos, masa abdominal.

## ▷ Introducción

Las anomalías vasculares pueden ser divididas en dos distintas categorías de acuerdo con sus características histológicas y evolución clínica: los hemangiomas y las malformaciones vasculares; los primeros son las anomalías vasculares más comúnmente reportadas en la infancia; sin embargo, la presentación visceral es rara, el sitio más común a nivel hepático, sobre todo, es el síndrome de Kasabach-Merritt, siendo la presentación pancreática una forma extremadamente rara de presentación.[1] Los tumores no epiteliales del páncreas tanto benignos como malignos sólo corresponden de 1 al 2% de todos los tumores pancreáticos.[2] De 1966 a 1995 sólo 112 casos de tumores pancreáticos originados en el tejido blando pancreático han sido reportados, de los cuales únicamente seis casos correspondieron a hemangioma.[3]

Los síntomas y signos referidos en los casos son usualmente poco específicos y por consiguiente de difícil diagnóstico en etapas iniciales. Este tipo de tumores generalmente son diagnosticados en forma fortuita durante laparotomías por obstrucción duodenal, sangrado de tubo digestivo masivo o masa abdominal palpable.[4] Se presenta un caso raro, en el cual se encuentra un hemangioma cavernoso pancreático en un paciente con sangrado de tubo digestivo alto.

## ▷ Reporte de caso

Masculino de 59 años. Visto por primera vez en la unidad el 2 de febrero de 2007 al referir cuadro clínico de cinco años de evolución con la presencia de dolor abdominal localizado en cuadrante superior derecho tipo cólico, acompañado de náusea y vómito de contenido gastrobiliar en múltiples ocasiones, así como notar la presencia de masa abdominal localizada en cuadrante superior derecho, razón por la cual acude a unidad hospitalaria de referencia donde se realiza laparotomía exploradora con reporte histopatológico: liposarcoma retroperitoneal y es enviado a la unidad para continuar con manejo.

A su ingreso a nuestra unidad se solicita tomografía axial computarizada de abdomen, la cual muestra lesión neoplásica retroperitoneal en cuadrante superior derecho con densidades de 12 a 30 Unidades Hounsfield (uh) de 12 x 10 x 13 cm, con reforzamiento importante a la administración de medio de contraste y con infiltración a pared duodenal (**foto 1**), por lo cual se solicita endoscopia que se realiza el 16 de febrero de 2007, la cual reporta: tumoración duodenal a nivel de la primera porción exofítica de base amplia, se realiza toma de biopsia con reporte histopatológico: duodenitis crónica.

**Foto 1.**
Corte tomográfico donde se demuestra la lesión retroperitoneal a nivel de área pancreática con compresión duodenal.

Posterior a la endoscopia presenta sangrado de tubo digestivo alto con compromiso hemodinámico, por lo que se somete a laparotomía exploradora de urgencia realizándosele ligadura de arteria gastroduodenal + vascularización de afluentes de ramas pancreaticoduodenales, con hallazgos de lesión hemangiomatosa que involucra el duodeno en su cara posterior y medial (**foto 2**), así como involucro de toda la cabeza del páncreas con un tamaño de 18 x 15 x 15 (**foto 3**), así como quiste hepático segmento II de 5 x 5 cm, se realiza toma de biopsia con reporte histopatológico: hemangioma cavernoso pancreático. El paciente con evolución adecuada sin presentar sangrado de tubo digestivo y actualmente en control y vigilancia clínica con evolución adecuada.

**Foto 2.**
Imágenes durante LAPE donde se aprecia lesión hemangiomatosa vascular que involucra cabeza de páncreas con infiltración y compresión de la segunda y tercera porción duodenal.

**Foto 3.**
Acercamiento de lesión hemangiomatosa a nivel de cabeza de páncreas, donde se aprecia la hipervascularidad característica de este tipo de lesión.

**Foto 4.**
Inmunohistoquímica reacción positiva para Factor VIII vascular, "estándar de oro", para el Diagnóstico de hemangioma cavernoso. (400x).

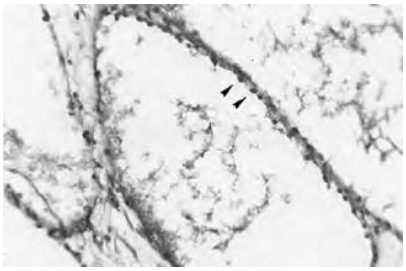

## ▷ Discusión

Los tumores de tejido conectivo pancreático son raros: 1 a 2% del total de tumores pancreáticos reportados en la literatura y sólo se han reportado 11 casos de hemangioma pancreático desde 1961.[5,6] La mayor parte de los casos reportados en la literatura han sido reportados como masa abdominal palpable, compresión duodenal y biliar; o bien, como sangrado de tubo digestivo como en nuestro caso.[7,8]

Rigoir *et al*,[4] reportan un hemangioma pancreático en un paciente de 71 años con presencia de sangrado de tubo digestivo caracterizado por hematemesis y melena, así como obstrucción duodenal e invasión del mismo que causó sangrado de tubo digestivo en forma similar como en el caso reportado por nosotros.

Los hemangiomas cavernosos son diagnosticados clásicamente con TAC convencional y angiografía por sus características de tumor bien limitado y su hipervascularidad característica.[9] Los tumores quísticos del páncreas clásicamente contienen áreas de neoformación vascular con la presencia de malformaciones arteriovenosas, el grado de vascularización del mismo depende de la relación que guardan las áreas quísticas con el grado de invasión tisular de la neoplasia.[5,9] Kobayashi *et al.*, proponen que la utilización de IRM especialmente T2 es el principal método no invasivo para demostrar la hipervascularidad del tumor y el grado de invasión del mismo.[10]

Al análisis histológico, los hemangiomas cavernosos son compuestos por conglomerados de vasos sanguíneos de paredes delgadas con amplios espacios separados por escaso estroma de tejido conectivo similar al tejido eréctil.[11] El antígeno relacionado del factor VIII es el principal marcador de crecimiento del epitelio vascular (**foto 4**), el cual se ha observado en forma predominante en las células endoteliales, megacariocitos y plaquetas, siendo el estándar de oro para el diagnóstico de hemangiomas y tumores de células endoteliales.[12]

## Bibliografía

1. Pediatric Pancreatic Hemangioma: A Case Report and Literature Review. *JOP J Pancreas (Online)* 2006;7(5):496-501.
2. Paal E, Thompson LD, Heffess CS. A clinicopathologic immunohistochemical study of ten pancreatic lymphangiomas and a review of the literature. *Cancer* 1998;82:2150-8.
3. Axelson J, Dawiskiba S, Akerman M *et al*. Connective tissue tumors. In: Howard J, Idezuki Y, Ihes I *et al*., eds. Surgical diseases of the pancreas. 3rd ed. Baltimore: Williams & Wilkins, 1998:633-6.
4. Ringoir S, Derom F, Colle R *et al*. Hemangioma of the pancreas. *Gastroenterology* 1961;41:43-5.
5. Mangin P, Perret M, Ronjon A. Hemangiome du pancreas. *J Radiol* 1985;66: 381-4.
6. Cavernous Hemangioma of the Pancreas: Report of a Case. *Pancreas* 2003;26(3):306-312. Lippincott Williams & Wilkins, Inc., Philadelphia.
7. Colardyn F, Elewaut A, Van de Velde E *et al.* Hemangioma of the pancreas. Tijdschr *Gastroenterol* 1972;15:260-7.
8. Polak E, Prochazkova M. Rarer tumors of the pancreas (hemangioma and nesidioma). *Vnitr Lek* 1972;18:253-5.
9. Dageforde J, Gmelin E, Otte M. Hemangioma of the pancreas. *Rofo Fortschr Geb Rontgenstr Neuen Bildgeb Verfahr* 1991;154:332-3.
10. Kobayashi H, Itoh T, Murata R *et al*. Pancreatic cavernous hemangioma: CT, MRI, US and angiography characteristics. *Gastrointest Radiol* 1991;16:307-10.
11. Titus JL, Kim H-S. Blood vessels and lymphatics. In: Kissane JM, ed. *Anderson's pathology*. 9th ed. St. Louis: CV Mosby, 1990:794-7.
12. Hosaka M, Murase N, Orito T *et al*. Immunohistochemical evaluation of factor VIII related antigen, filament proteins and lectin binding in haemangiomas. *Virchows Arch A Pathol Anat Histopathol* 1985;407:237-47.