Artículo original
Toxicología

Toxicidad de acroleína (contaminante ambiental) en tráquea y pulmones de ratas

Julieta Herrera-Martínez*, Rosa Isela Hernández-García*, Blanca Margarita Berdeja-Martínez*

RESUMEN

Los hidrocarburos, como la acroleína, son contaminantes ambientales a los que la población en general está expuesta. La acroleína es absorbida en pulmones e intestino y metabolizada en hígado, algunos de sus metabolitos son excretados por orina, mientras que otros pasan a la circulación sanguínea pudiendo causar daños orgánicos severos en el humano. Esto sucede también en animales de laboratorio intoxicados por vía inhalatoria, oral, intragástrica o intra peritoneal. En este trabajo se estudió la relación entre la in toxicación aguda por vía intragástrica con acroleína y los cambios histopatológicos que se inducen en tráquea y pulmones de ratas. La acroleína produjo daños reversibles en el tejido epitelial traqueal y bronquiolar (hiperplasia y metaplasia epidermoide), los cuales pueden anteceder a un daño irreversible de tipo canceroso ante el estímulo constante del contaminante; así como lesiones severas de tipo vascular en ambos órganos. Las glándulas traqueales mostraron alteraciones en número (hiperplasia) y tamaño (hipertrofia). Mediante el estudio citomorfológico de las alteraciones traqueales y pulmonares causadas por la acroleína, se puede evaluar su toxicidad y dar explicación a los síntomas respiratorios que presentan las personas expuestas a los ambientes contaminados, sobre todo con este tóxico.

Palabras clave: Histopatología, ratas, tráquea, pulmones, acroleína, toxicidad.

ABSTRACT

Hydrocarbons, like acrolein, are environmental contaminants to which populations are generally exposed. The acrolein is absorbed by lungs and intestine, it is metabolized in the liver and some of its metabolites are excreted through urine, while others reach the blood stream and may cause severe injury to organs of human beings. This also occurs in laboratory animals intoxicated by inhalatory, oral, intragastric or intraperitoneal paths. In this work we studied the relationship between acute intoxication by intragastric exposure of rats to acrolein and the histopathological changes detected in their trachea and lungs. Acrolein produced reversible damages to trachea's and bronchioles epithelial tissue (hyperplasia and epidermoid metaplasia), which may antecede an irreversible injury of cancerous type in front of the constant stimulus of the contaminant; and also severe vascular lesions in both organs. The tracheal glands showed alterations in number (hyperplasia) and size (hypertrophy). Using the cytomorphologic study of trachea and l ungs alterations caused by acrolein, it is possible to evaluate its toxicity and explain the respiratory symptoms in individuals exposed to contaminated environments, particularly with acrolein.

Key words: *Histopathology, rat, trachea, lungs, acrolein, toxicity.*

INTRODUCCIÓN

De los contaminantes ambientales más comunes en las áreas urbanas se tienen los hidrocarburos, como la acroleína ($H_2C = CH\ CHO$), la cual contribuye con la cualidad irritativa del humo de cigarrillo y de la niebla fotoquímica. La acroleína se encuentra en aceites extraídos de la madera de roble, en tomates y otros alimentos; constituye del 3 al 10% del total de aldehídos provenientes del humo del escape de automóviles, del 3 al 10% del total de ahdehídos del humo de madera quemada, más del 7 % del total de aldehídos del humo del cigarrillo y el 5 % de los aldehídos atmosféricos. Sus principales usos son: como intermediario en la síntesis de numerosos químicos (en particular del ácido acrílico y sus ésteres, así como de DL-metionina), como herbicida y alguicida en el tratamiento de aguas de riego, como fijador de tejidos y en la manufactura de perfumes y termoplásticos. [1-3]

En estudios realizados en personas que habitan zonas con concentraciones altas de acroleína y en ani-

* Escuela Nacional de Ciencias Biológicas, Instituto Politécnico Nacional. Departamento de Morfología.

Correspondencia:
QBP Julieta Herrera Martínez.
Escuela Nacional de Ciencias Biológicas, IPN. Departamento de Morfología. Carpio y Plan de Ayala s/n, Col. Casco de Santo Tomás. Delegación Miguel Hidalgo. C.P. 11340 Fax. 57296300Ext. 46211.
e-mail: oripam@hotmail.com

Recibido: 12 – 06 – 2006
Aceptado: 14 – 09- 2006

males de laboratorio intoxicados por diversas vías (inhalatoria, oral, intragástrica o intraperitoneal), se ha demostrado que dicho tóxico es absorbido en pulmones e intestino y metabolizado en hígado. Sus metabolitos, el 5-2 carboxietil mercaptúrico, ácido 5-3 hidroxipropilmercaptúrico, ácido acrílico y gliceraldehído pasan a la sangre, pudiendo llegar a los órganos y causar alteraciones morfológicas y fisiológicas en éstos, antes de ser excretados por la orina. [4-6]

Las concentraciones atmosféricas de acroleína son detectadas por métodos colorimétricos, espectrofotométricos y fluorométricos, cuando han sido mayores de 0.7 mg por m^3, la población en general ha presentado síntomas clínicos respiratorios severos, como son: irritación nasal, lagrimeo, disnea, tos, aumento en la cantidad de esputo, obstrucción bronquial y cianosis. [7, 8]

El objetivo de este trabajo fue estudiar la relación entre la exposición intragástrica de ratas a la acroleína y los cambios histopatológicos que se inducen en tráquea y pulmones, para obtener el conocimiento que pueda explicar la sintomatología clínica que muestran las personas expuestas a ambientes altamente contaminados con este tóxico.

MÉTODOS

Se trabajó con 30 ratas Wistar hembras de 10 semanas de edad. Se formaron 6 lotes de trabajo con 5 animales cada uno: un lote testigo y dos de ratas intoxicadas por vía intragástrica con la dosis única de 11.2 mg de acroleína (Sigma, México) por kg de peso, las cuales se mantuvieron en las condiciones del bioterio, con alimento y agua ad libitum y se sacrificaron 48 ó 96 h, respectivamente, después de la administración del tóxico. Los restantes 3 lotes fueron de ratas expuestas a la dosis única de 25 mg de acroleína por kg de peso y sacrificadas 24, 48 ó 96 h, respectivamente, después de la administración de la acroleína.

Las dosis únicas de acroleína de 11.2 ó 25 mg por kg de peso que se administraron a los animales de experimentación, se seleccionaron con base en los niveles atmosféricos de este tóxico detectados en el aire urbano, en industrias o en ambientes saturados con humo de cigarrillo y con las dosis de intoxicación administradas experimentalmente a ratas por algunos investigadores.[1, 5, 7, 8]

Al término de los tiempos de exposición a la acroleína, las ratas se sacrificaron con cloroformo (J.T. Baker, México), y se obtuvieron la tráquea y pulmones de cada animal.

Los órganos se fijaron con una solución de formaldehído al 10 % (J.T. Baker, México), durante 7 días; en un procesador automático de tejidos (modelo 60, Fisher, EU) se deshidrataron en soluciones acuosas de concentración creciente de alcohol etílico (J. T. Baker, México) al 50%, 60%, 70%, 80%, 96% y absoluto, se transparentaron en tolueno (J.T. Baker, México) y se incluyeron en parafina (Histosec, Merck, México). Se realizaron cortes de 5 a 8 micrómetros de grosor en un microtomo Minot rotatorio (modelo 820, American Optical, EU) y se tiñeron con las técnicas de coloración de hematoxilina-eosina, tricrómica de Masson y de Papanicolaou.[9]

Los tejidos se observaron bajo el microscopio óptico (Standard K-7, Carl Zeiss, Alemania) para determinar el daño histopatológico producido por la acroleína en la tráquea y pulmones.

RESULTADOS

Los siguientes resultados muestran que la tráquea y pulmones de las ratas testigo presentaron una morfología normal. *(Cuadros I, II, III y IV, Figuras 1 y 2).*

Lesiones en tráquea

En el cuadro 1 se indica la citotoxicidad ejercida por la acroleína en la mucosa traqueal de las ratas de experimentación. La formación de papilas, hiperplasia y pérdida de cilios en el epitelio de revestimiento fueron lesiones cuyo grado fue proporcional al incremento de las dosis y tiempos de exposición *(Figuras 3 y 4).* La metaplasia epidermoide es una lesión más severa y secuencial a la hiperplasia, sólo se presentó en los animales intoxicados con la dosis más alta de acroleína y con mayor tiempo de exposición *(Figura 5).*

En la lámina propia y submucosa, la reacción inflamatoria crónica y fibrosis fueron más drásticas a mayor dosis y tiempo de exposición *(Figuras 4 y 5).*

En la submucosa traqueal *(CuadroII)* de algunas ratas no se observaron glándulas, mientras que en otras, fueron escasas y presentaron hipertrofia (aumento de tamaño). En la capa adventicia hubo dilatación y congestión vasculares y fibrosis solamente en las ratas intoxicadas con 25 mg/de acroleína por kg de peso y expuestas durante 96 h *(Figura 6).*

Lesiones en pulmón

La citotoxicidad producida por la acroleína en el epitelio de revestimiento bronquiolar *(Cuadro III)* fue similar a la observada en la tráquea, presentándose

Cuadro I. Citotoxicidad aguda producida por acroleína en la mucosa traqueal de ratas Wistar hembras.

Lote No.	Dosis única intragástrica administrada (mg por kg de peso)	Tiempo de exposición (h)	Mucosa: Epitelio de revestimiento				Mucosa: Lámina propia	
			Formación de papilas	Hiperplasia	Pérdida de cilios	Metaplasia epidermoide	Inflamación crónica	Fibrosis
1	0	0	-	-	-	-	-	-
2	11.2	48	Leve	Moderada	Leve	-	-	-
3	11.2	96	Moderada	Severa +	Leve	-	Moderada +	-
4	25	24	Severa + +	Severa + +	Moderada + +	-	Moderada +	Moderada + +
5	25	48	Severa + + +	Severa + + +	Moderada + + +	Severa +++	Moderada ++	Moderada + + +
6	25	96	Severa + + + +	-	Severa	Severa + + + +	Moderada + + +	Moderada + + +

- No se presentó.
El número de cruces es proporcional al grado de lesión.
Lote = 5 ratas

Cuadro II. Citotoxicidad aguda producida por acroleína en submucosa y adventicia traqueales de ratas Wistar hembras.

Lote No.	Dosis única intragástrica administrada (mg por kg de peso)	Tiempo de exposición (h)	Submucosa: Glándulas traqueales				Submucosa	Adventicia	
			Ausentes	Escasas	Con hipertrofia	Inflamación crónica	Fibrosis	Dilatación y congestión vasculares	Fibrosis
1	0	0	-	-	-	-	-	-	-
2	11.2	48	-	-	-	-	-	-	-
3	11.2	96	-	-	-	-	-	-	-
4	25	24	-	-	-	Leve	Moderada + +	-	-
5	25	48	-	+	+	Moderada	Moderada + + +	-	-
6	25	96	+	+ +	+ + +	Severa	Severa	Severa	Severa

- No se presentó.
El número de cruces es proporcional al grado de lesión.
Lote = 5 ratas.

Cuadro III. Citotoxicidad aguda producida por acroleína en el epitelio bronquiolar de ratas Wistar hembras.

Lote No.	Dosis única intragástrica administrada (mg por kg de peso)	Tiempo de exposición (h)	Epitelio de revestimiento de bronquiolos				
			Formación de papilas	Hiperplasia	Pérdida de cilios	Metaplasia epidermoide	Necrosis y esfacelación
1	0	0	-	-	-	-	-
2	11.2	48	Severa +	Leve +	Leve	-	Leve
3	11.2	96	Severa +	Leve +	Leve	-	Moderada +
4	25	24	Severa +	Moderada	Moderada + +	-	Moderada +
5	25	48	Severa + +	-	Severa	Severa + +	Moderada + +
6	25	96	Severa + + +	-	Severa	Severa + + +	Severa

- No se presentó.
El número de cruces es proporcional al grado de lesión.
Lote = 5 ratas.

Cuadro IV. Citotoxicidad aguda producida por acroleína en el parénquima pulmonar de ratas Wistar hembras

Lote No.	Dosis única intragástrica administrada (mg por kg de peso)	Tiempo de exposición (h)	Dilatación y congestión vasculares	Inflamación	Hemorragia interalveolar	Hemólisis intravascular	Fibrosis
1	0	0	-	-	-	-	-
2	11.2	48	Moderada	-	-	-	-
3	11.2	96	Severa +	Leve	-	-	-
4	25	24	Severa +	Moderada	-	Severa	-
5	25	48	Severa + +	Severa + +	Severa + +	Severa + +	-
6	25	96	Severa + + +	Severa + + +	Severa + + +	Severa + + +	Severa

- No se presentó.
El número de cruces es proporcional al grado de lesión.
Lote = 5 ratas.

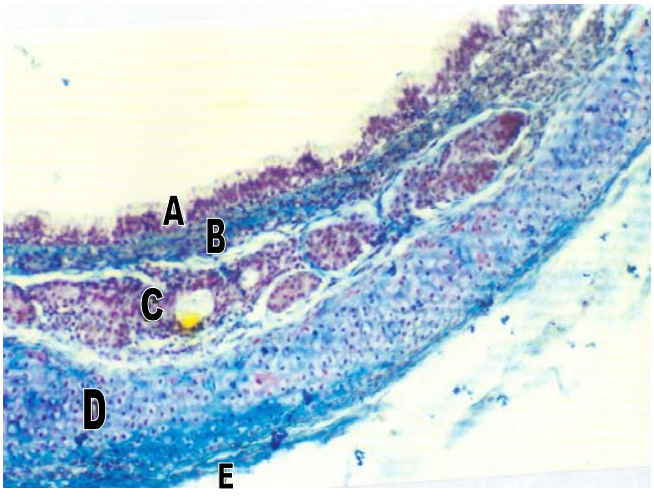

Figura 1. Tráquea de rata testigo. Mucosa: A) epitelio cilíndrico pseudoestratificado ciliado, B) lámina propia; C) submucosa con glándulas traqueales; D) cartílago hialino, E) adventicia. Todas estas capas histológicas presentaron morfología normal. Técnica tricrómica de Masson. 10X

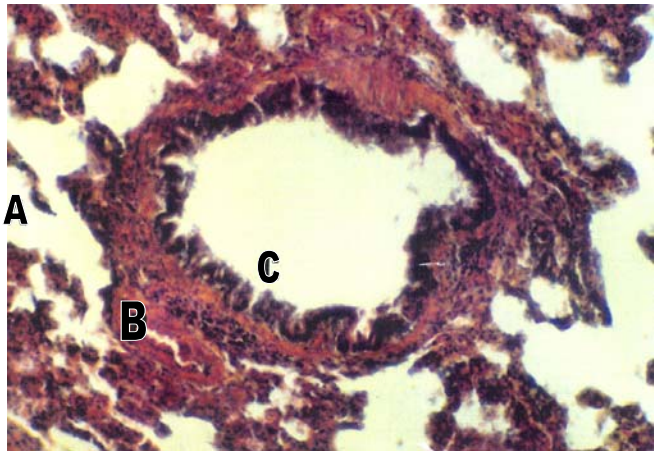

Figura 2. Parénquima pulmonar de rata testigo con histología normal: A) alvéolos pulmonares, B) vaso sanguíneo, C) bronquiolo (epitelio cilíndrico o cúbico simple ciliado, lámina propia, capa muscular y adventicia). Técnica Papanicolaou. 40X.

además necrosis (muerte celular) y esfacelación (desprendimiento) de las células epiteliales, el grado de estas 2 últimas lesiones se incrementó a mayor dosis y tiempo de exposición al tóxico *(Figura 7)*.

Se identificaron fenómenos vasculares, inflamatorios y de reparación tisular (fibrosis) en el resto del parénquima pulmonar de los animales intoxicados con acroleína *(Cuadro IV)*; la hemorragia interalveolar y la hemólisis intravascular sólo se observaron en los animales tratados con 25 mg de acroleína por kg de peso *(Figura 7)*; la inflamación crónica fue seguida de fibrosis en las ratas con mayor tiempo de exposición *(Figura 8)*.

DISCUSIÓN

La hiperplasia y metaplasia epidermoide observadas en los epitelios traqueal y bronquiolar, son lesiones que pueden anteceder a un daño irreversible de tipo canceroso ante el estímulo constante del contaminante.[10-12]

La función de las glándulas traqueales es mantener húmedo y lubricado este órgano, lo que explica que algunas ratas de experimentación se observaran jadeantes y con sensación de asfixia después de la administración del tóxico.[13-15]

En los cilios de las células epiteliales se localizan los receptores al oxígeno, que al no estar presentes, los tejidos pueden tener hipoxia y necrosis, como la

observada en el epitelio bronquiolar de las ratas intoxicadas.[11,12,14,15] Al respecto, Hoshino y cols. (2001), demostraron, en cultivos de células alveolares tipo II, que la acroleína produjo necrosis celular, ya que incrementó la oxidación intracelular, induciendo el proceso de peroxidación lipídica.[16]

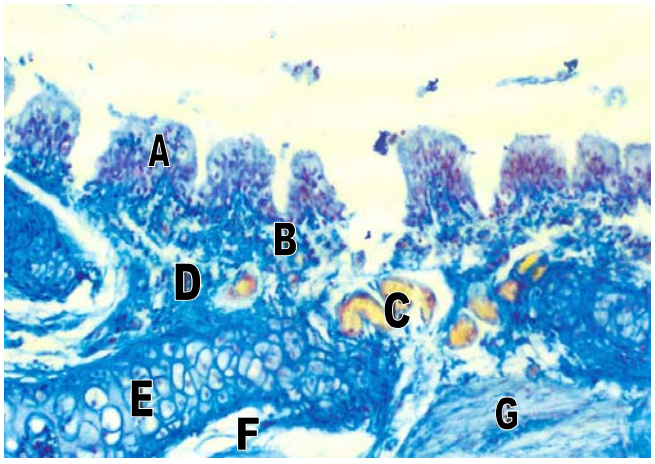

Figura 3. Tráquea de rata intoxicada con la dosis única de 25 mg de acroleína por kg de peso, tiempo de exposición 24 h. A) en el epitelio de revestimiento se observa: formación de papilas, hiperplasia y pérdida de cilios; en la lámina propia (B) y la submucosa (D) hubo inflamación crónica y fibrosis. Las glándulas traqueales (C) y el resto de las capas histológicas (E, F, G) presentaron morfología normal. Técnica tricrómica de Masson. 10X

El proceso inflamatorio crónico, observado en tráquea y parénquima pulmonar, se presentó como respuesta de defensa ante la agresión local por el tóxico y fue seguido de un aumento en la cantidad de fibras colágenas tisulares presentes alrededor de los vasos sanguíneos (fibrosis), lo cual pudo deberse a que se llevó a cabo un proceso de reparación tisular, donde se reemplaza el tejido muerto por tejido constituido por fibroblastos (células del tejido conectivo), secretores de colágeno. El colágeno tipo I da lugar al tejido cicatricial.[15, 17-20.]

Los vasos sanguíneos de ambos órganos estuvieron dilatados y congestionados. Al respecto, Egle y Hudgins, en 1992, encontraron insuficiencia cardiaca en las ratas intoxicadas con acroleína, cuyas consecuencias hemodinámicas son: aumento en el llenado del sistema arterial y estancamiento en el sistema venoso, lo cual ocasiona congestión pasiva vascular; esto es, aumento en la cantidad de sangre en los vasos sanguíneos, con dilatación de los vasos microscópicos, como consecuencia de una disminución del flujo venoso. Dicha congestión puede producir incremento en la hemoglobina desoxigenada en la sangre, provocando cianosis, uno de los síntomas que se observa en la intoxicación por acroleína.[21]

Otras alteraciones observadas en el parénquima pulmonar y relacionadas con la congestión pasiva de los vasos sanguíneos fueron: a) hemorragia, que es la salida de sangre del interior de los vasos sanguíneos

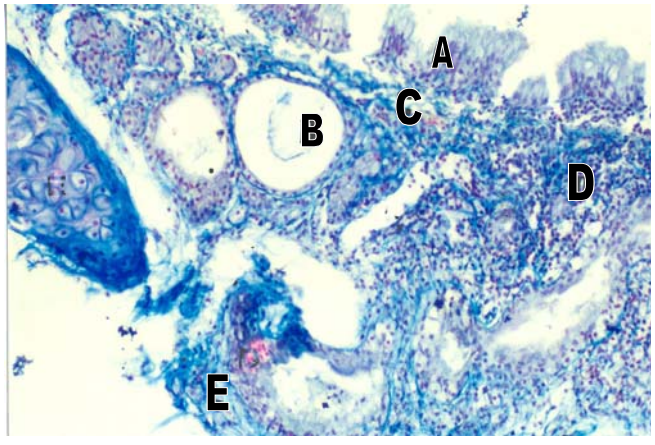

Figura 4. Tráquea de rata intoxicada con la dosis de 25 mg de acroleína por kg de peso, tiempo de exposición 48 h. A) formación de papilas, pérdida de cilios e hiperplasia en el tejido epitelial. En la lámina propia se observa: C) fibrosis, D) inflamación crónica. En la submucosa: B) hipertrofia en glándulas traqueales; E) fibrosis en la capa adventicia. Técnica tricrómica de Masson. 10X.

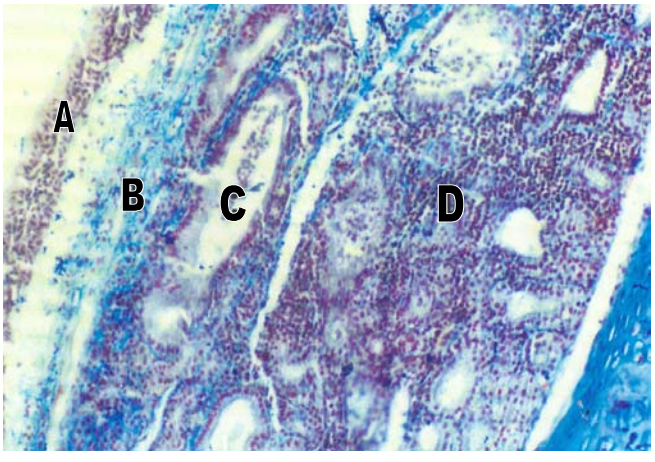

Figura 5. Tráquea de rata intoxicada con la dosis única de 25 mg de acroleína por kg de peso, tiempo de exposición 96 h. A) metaplasia epidermoide y pérdida de cilios en el epitelio de revestimiento; B) en la lámina propia se observa inflamación crónica y fibrosis. En la submucosa: C) disminución del número e hipertrofia en las glándulas traqueales, D) inflamación crónica severa. Técnica tricrómica de Masson. 10X.

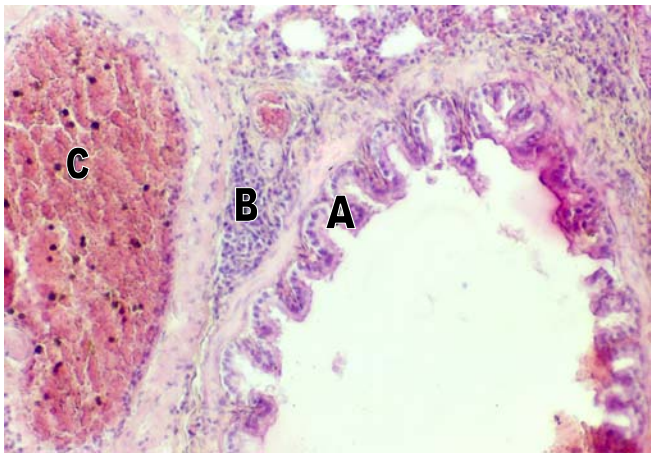

Figura 6. Tráquea de rata intoxicada con la dosis de 25 mg de acroleína por kg de peso, tiempo de exposición 96 h. En la capa adventicia se observa: C) dilatación y congestión vasculares y D) fibrosis. Técnica hematoxilina-eosina. 10X

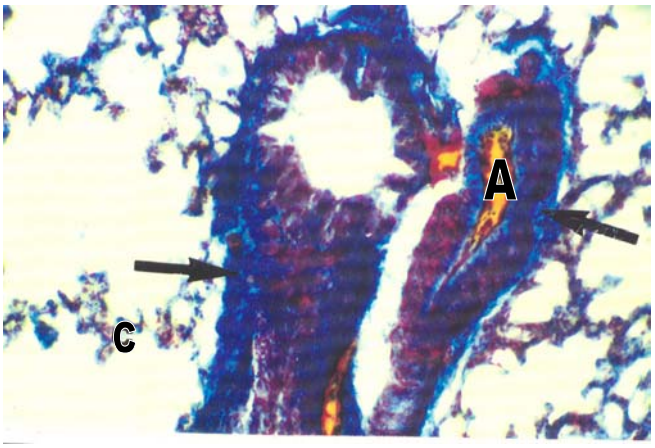

Figura 8. Pulmón de rata intoxicada con la dosis única de 25 mg por kg de peso, tiempo de exposición 96 h. A) hemólisis intravascular y; (→) fibrosis; C) hemorragia interalveolar. Técnica tricrómica de Masson. 40X

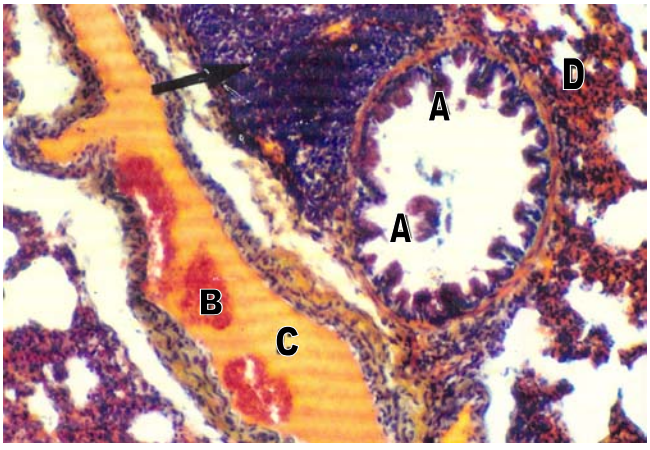

Figura 7. Pulmón de rata intoxicada con la dosis única de 25 mg de acroleína por kg de peso, tiempo de exposición 96 h. A) formación de papilas, pérdida de cilios, metaplasia epidermoide, necrosis y esfacelación en el epitelio bronquiolar; en el resto del parénquima hay: B) dilatación y congestión vasculares, C) hemólisis intravascular, (→), inflamación crónica, D) hemorragia interalveolar. Técnica Papanicolaou. 40X

a los tejidos vecinos. El epitelio vascular se ve afectado, permitiéndose la salida de eritrocitos. En los pulmones estudiados se observó que la presencia de hemorragia interalveolar coincidió con el mayor grado de congestión vascular, lo cual indica que también es una alteración dosis-respuesta; b) hemólisis intravascular, la cual tiene lugar al lesionarse los eritrocitos. El eritrocito y su membrana son sensibles a la agresión por oxidantes exógenos y endógenos. En condiciones normales el glutatión reducido (GSH) intracelular inactiva estos oxidantes. Es probable que la exposición a la acroleína produjera la oxidación del GSH a glutatión, a través de la producción de peróxido de hidrógeno, este último se acumula y hace que la hemoglobina se oxide y desnaturalice, formando precipitados (cuerpos de Heinz), éstos se pegan a la membrana del eritrocito, disminuyendo su elasticidad y provocando pérdida de la membrana y lisis.[15, 22-24]

Finalmente, se concluye que se logró establecer el efecto citotóxico producido por la acroleína en tráquea y pulmones de ratas intoxicadas experimentalmente. Algunos de los daños orgánicos observados pueden tener correlación con la sintomatología clínica que presentan las personas y ratas de experimentación expuestas a este contaminante ambiental.

REFERENCIAS

1. White FA, Getman RE. Indoor air quality: What managers can do? *Employ Relat Today* 1990; 17: 93-101.
2. Hess LG, Kurtz AN, Station DB. Acrolein and derivatives. *Encyclopedia of Chemical Technology*. 3rd ed. New York: Wiley Interscience; 1990. p. 277-297.
3. Nordone AJ, Matherly R, Bonnivier B, Doane R, Caravelle H, Palonen S, et al. Effect of magnacide hervicide residuals on water quality within wild life refuges of the klamath basin. *Bull Environ Contam Toxicol* 1996; 56: 964-970.
4. Draminsky W, Eder F, Henschler D. A new pathway of acrolein metabolism in rats. *Arch Toxicol* 1993; 52: 243-247.

5. Ghilarducci DP, Tjeerdema RS. Fate and effects of acrolein. *Environ Contam Toxicol* 1995; 144: 95-146.
6. Linhart I, Frantik E, Vodickova M, Smajkal J, Mitera J. Biotransformation of acrolein in rat: excretion of mercapturic acids after inhalation and intraperitoneal injection. *Toxicol Appl Pharmacol* 1996; 136: 155-160.
7. Vermeire J. Acrolein. Environ Health Crit. World Health Organization. Geneva. 1992; 127: 11-13, 102-156.
8. Morris JB, Stanek J, Gianutsos G. Sensory nerve-mediated immediate nasal responses to inspired acrolein. *J Appl Physiol* 1999; 87: 1877-1886.
9. Lynch JM, Stanley SR, Mellor DL, Spare DP, Inwood MJ. *Métodos de laboratorio*. 2ª ed. México: Interamericana; 1979. p. 1099-1170.
10. Robins SL, Contran RS, Kumar *V. Patología humana*. 6ª ed. México: Mc Graw Hill-Interamericana; 1999. p. 8, 9, 13, 14, 18, 27, 44, 213, 254.
11. Roemer E, Anton HJ, Kindt R. Cell proliferation in the respiratory tract of the rat after acute inhalation of acrolein. *J Appl Toxicol* 1993; 13: 103-107.
12. Romet-Haddad S, Marano F, Blanquart C, Baeza-Squiban A. Tracheal epithelium in culture: a model for toxicity testing of inhaled molecules. *Cell Biol Toxicol* 1992; 8: 41-50.
13. Lagrue G, Branellec A, Lebargy F. Toxicology of tobacco. Rev Prat 1993; 43: 1203-1207.
14. Tortora GR, Anagnostakos PN. *Anatomía y fisiología*. 6ª ed. México: Harla; 1987. p. 859-60.
15. Guyton AC, Hall JE. Tratado de *fisiología médica*. 9ª. ed. México: Interamericana-McGraw-Hill; 1997. p. 11, 26, 480-81, 528.
16. Hoshino Y, Mio T, Nagal S, Miki H, Ito I, Izumi T. Cytotoxic effects of cigarette smoke extract on an alveolar type II cell-derived cell line. *Am J Physiol Lung Cell Mol Physiol* 2001; 281: 509-516.
17. Roux E, Ouedraogo N, Hyvelin JM, Savineau JP, Marthan R. In vitro effect of air pollutants on human bronchi. *Cell Biol Toxicol* 2002; 18: 289-299.
18. Nardini M, Finkelstein EI, Reddy S, Valacchi G, Traber M. Acrolein-induced cytotoxicity in cultured human bronchial epithelial cells. Modulation by alpha-tocopherol and ascorbic acid. *Toxicology* 2002; 170: 173-185.
19. Wang H, Liu X, Umino T, Skold CM, Zhu Y, Kohyama T, et al. Cigarette smoke inhibits human bronquial epithelial cell repair processes. *Am J Respir Cell Mol Biol* 2001; 25: 772-779.
20. Larsen ST, Nielsen GD. Effects of methacrolein on the respiratory tract in mice. *Toxicol Lett* 2000; 114: 197-202.
21. Egle JI, Hudgins PP. Dose-dependent symphathomimetic and cardio inhibitory effects of acrolein in the anesthetized rats. *Toxicol Appl Pharmacol* 1992; 28: 358-360.
22. Yousetipour Z, Ranganna K, Newaz MA, Milton SG. Mechanism of acrolein-induced vascular toxicity. *J Physiol Pharmacol* 2005; 56: 337-353.
23. Monteil C, Le Prieur E, Buisson S, Morin JP, Guerbet M, Jovany JM: Acrolein toxicity: comparative *in vitro* study with lung slices and pneumocytes type II cell line from rats. *Toxicology* 1999; 133: 129-138.
24. Arumugam N, Sivakumar V, Thanislass J, Pillai KS, Devaraj SN. Acute pulmonary toxicity of acrolein in rats underlying mechanism. *Toxicol Lett* 1999; 104: 189-194.